



EuropaColon

ZDRAVO TKIVO

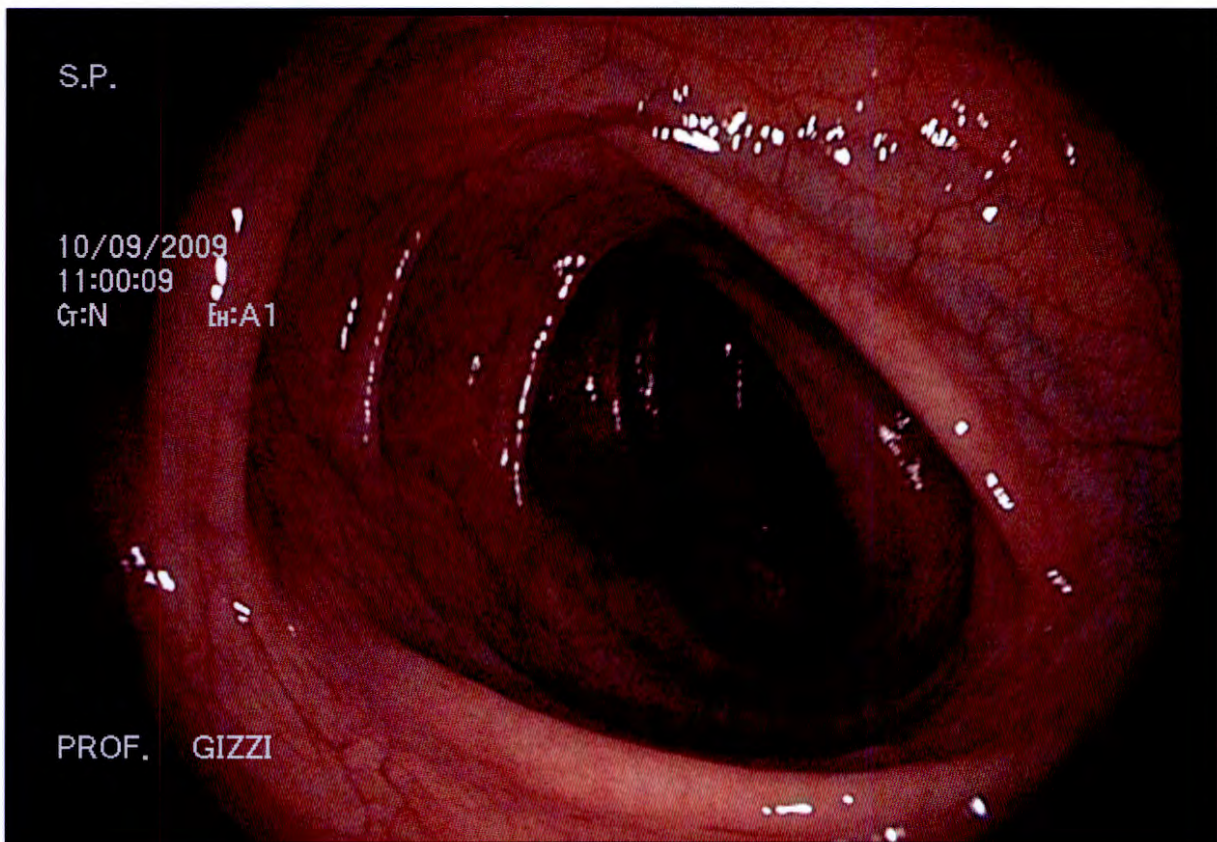
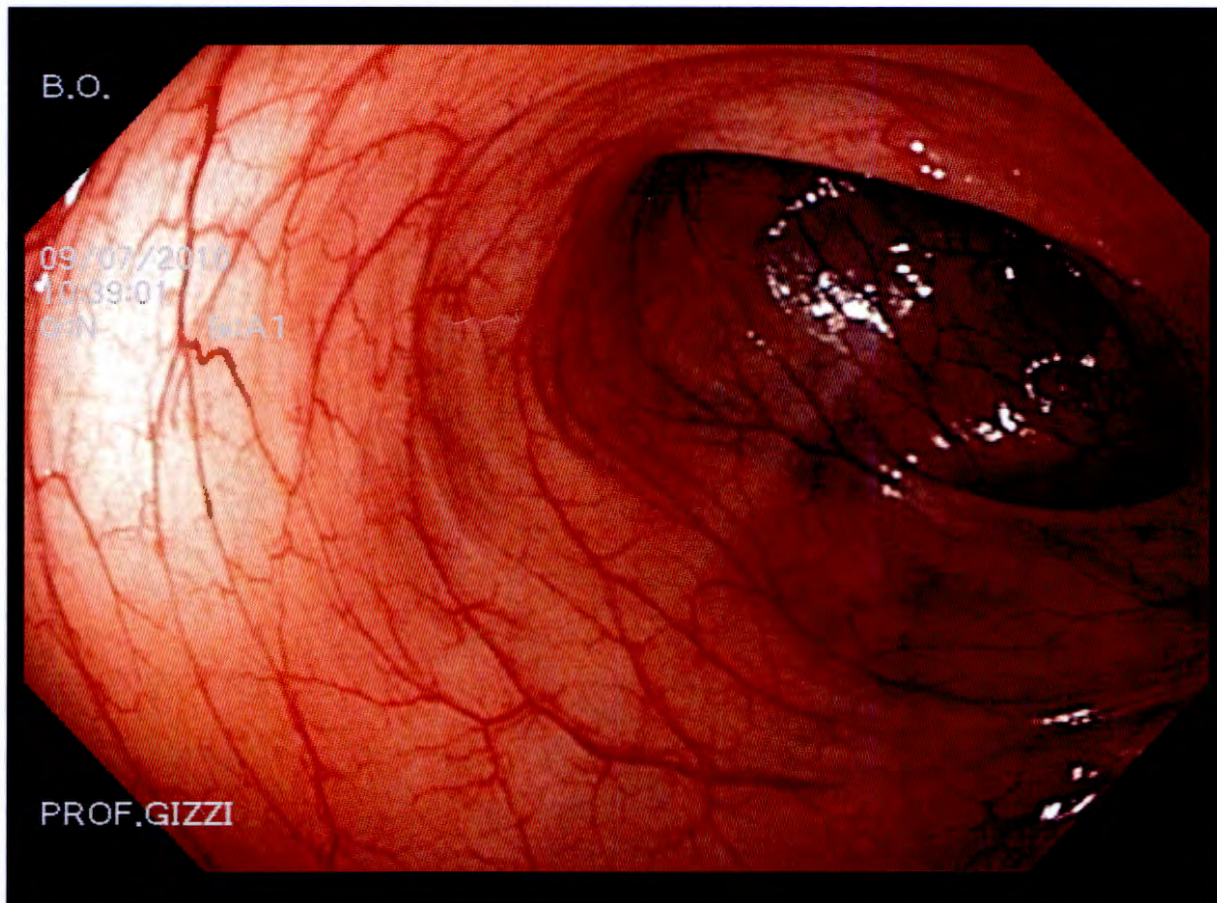
Debelo crevo predstavlja deo digestivnog sistema (sistema za varenje) čija je uloga obrada hranljivih materija (vitamina, minerala, ugljenih hidrata, masti, proteina i vode) iz hrane. Takođe on pomaže telu da se oslobodi otpadnih materija koje se fecesom izbacuju iz tela.

Zdravo tkivo debelog creva je roze/sive boje, prekrivenom mukoznom membranom.

Uravnoteženost je ključna navika zdrave ishrane. Svi treba da obezbede telu energiju i hranjive sastojke za dobro funkcionisanje i dobru fizičku formu.

Kako bi debelo crevo bilo zdravo, neophodno je unositi namirnice bogate vlaknima kao i dosta svežeg voća i povrća. Šećer, mast i so treba izbegavati.

HEALTHY TISSUE





EuropaColon

DIVERTIKULITIS I DIVERTIKULOZA

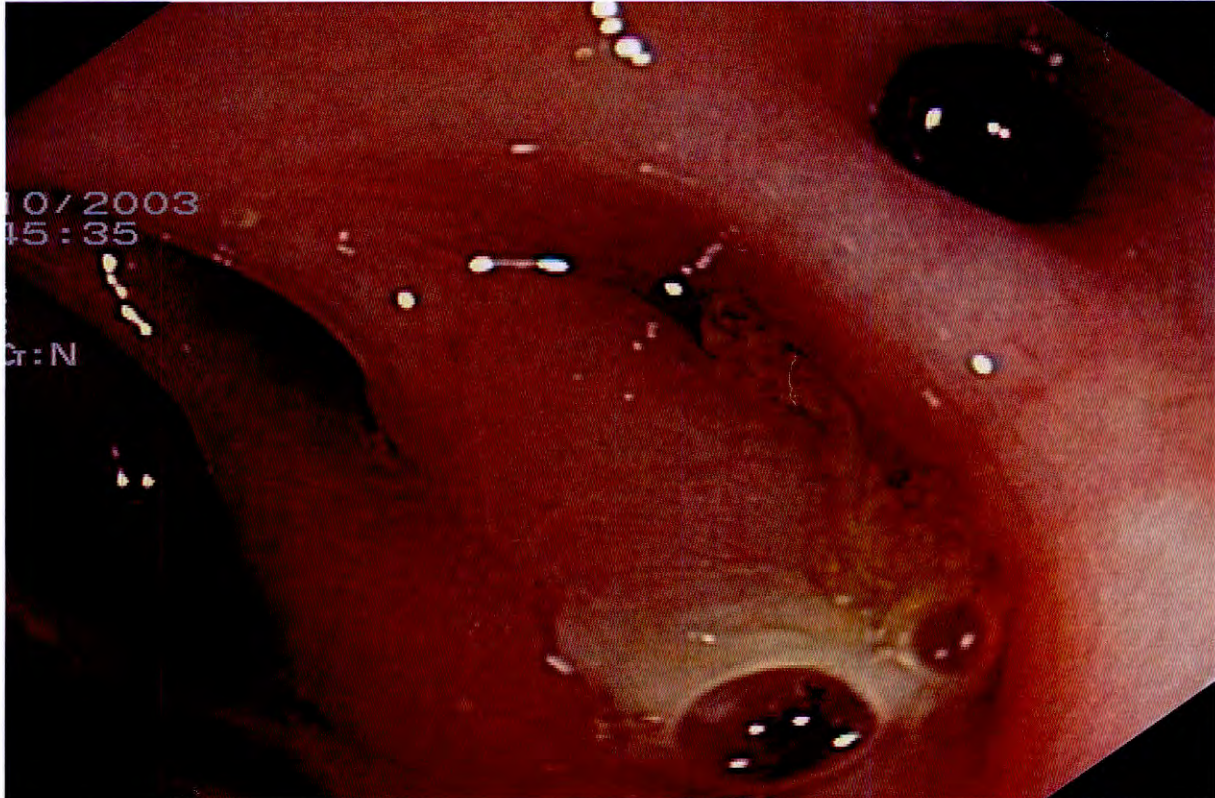
Mnoge osobe imaju izrasline u oblika kesica u debelom crevu koje se nazivaju divertikulumima.

Posedovanje divertikula se naziva divertikuloza i obično ne dovodi do pojave simptoma. Ukoliko se divertikuli upale, ovo stanje se naziva divertikulitis.

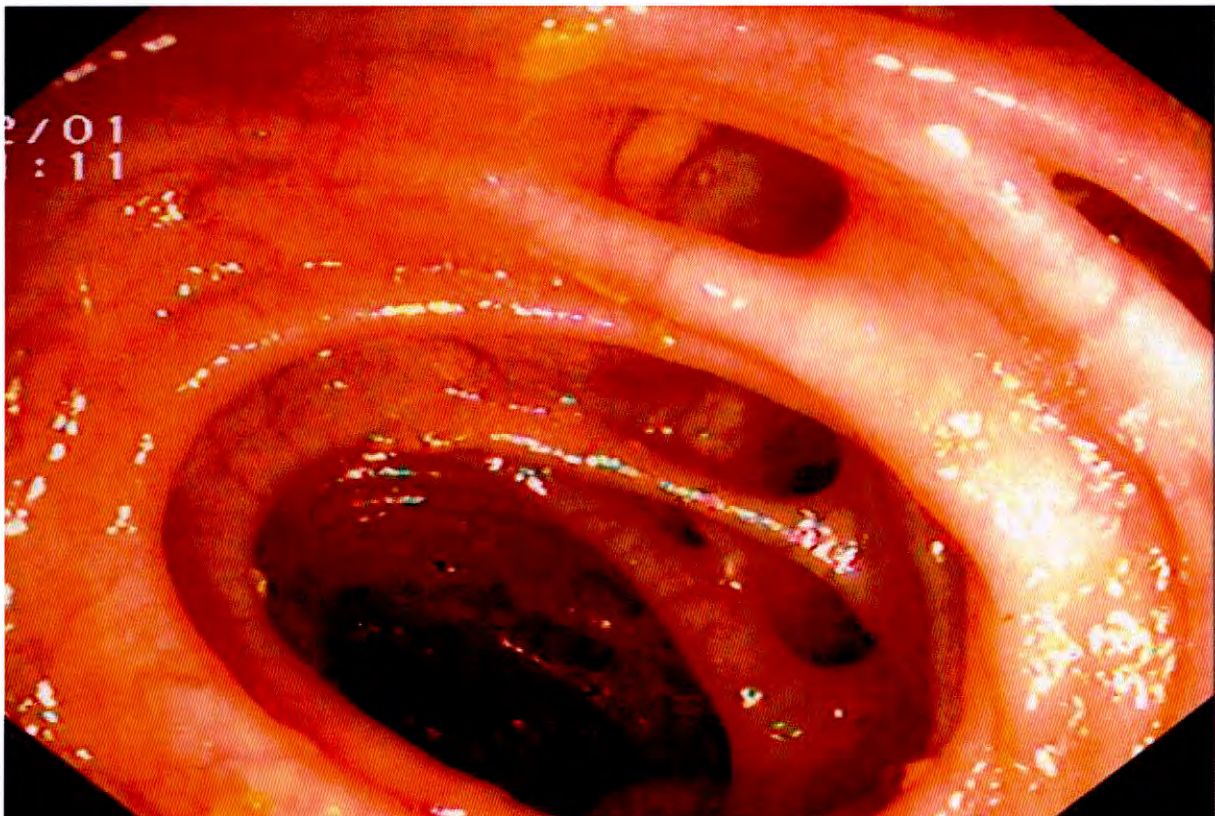
Osobe koje pate od divertikulitisa mogu imati abdominalne bolove i/ili osetljivost tog dela kao i dela kao i groznicu.

U takvim slučajevima preporučuje se ishrana bogata vlaknima koja može olakšati bol, nadimanje, zatvor i dijareju. Ona takođe može spreći pojavu novih divertikula čime se smanjuje rizik za pogoršanje stanja.

DIVERTICULITIS



DIVERTICULOSIS





EuropaColon

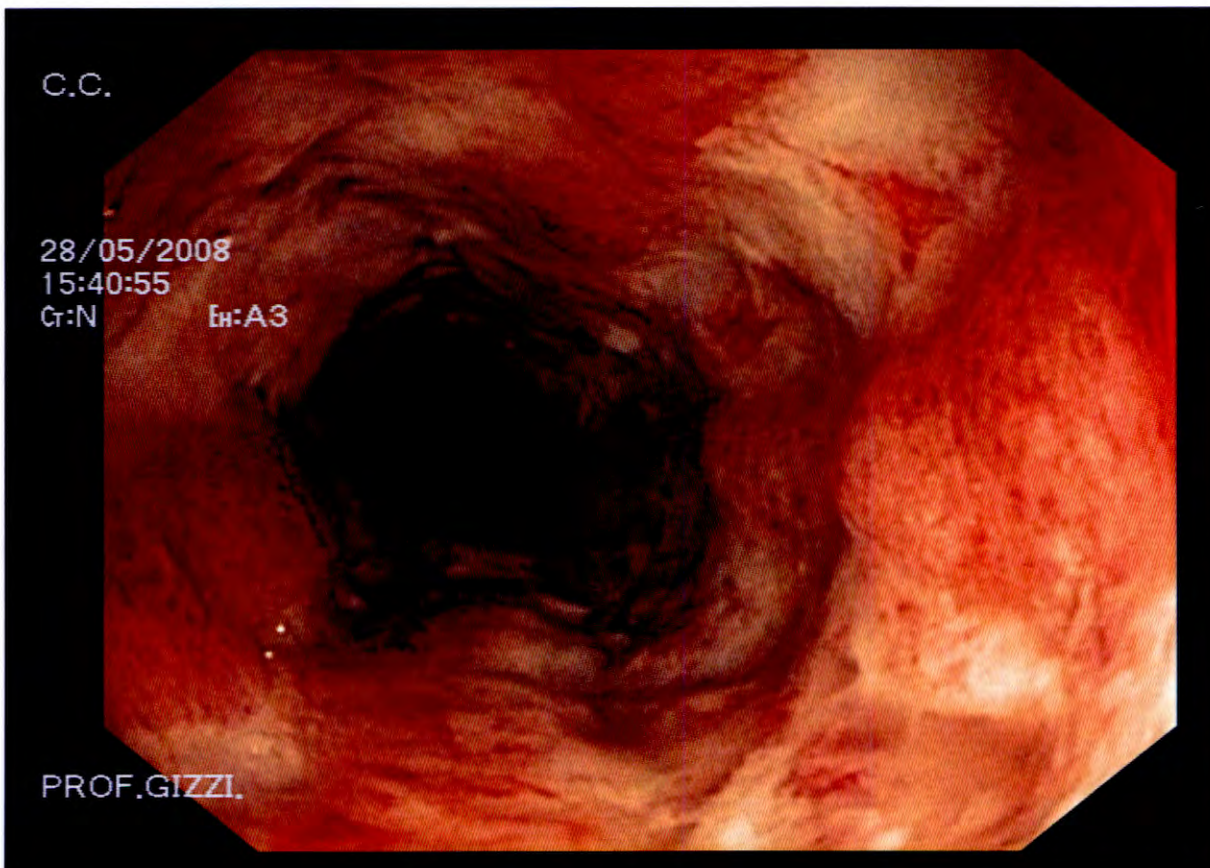
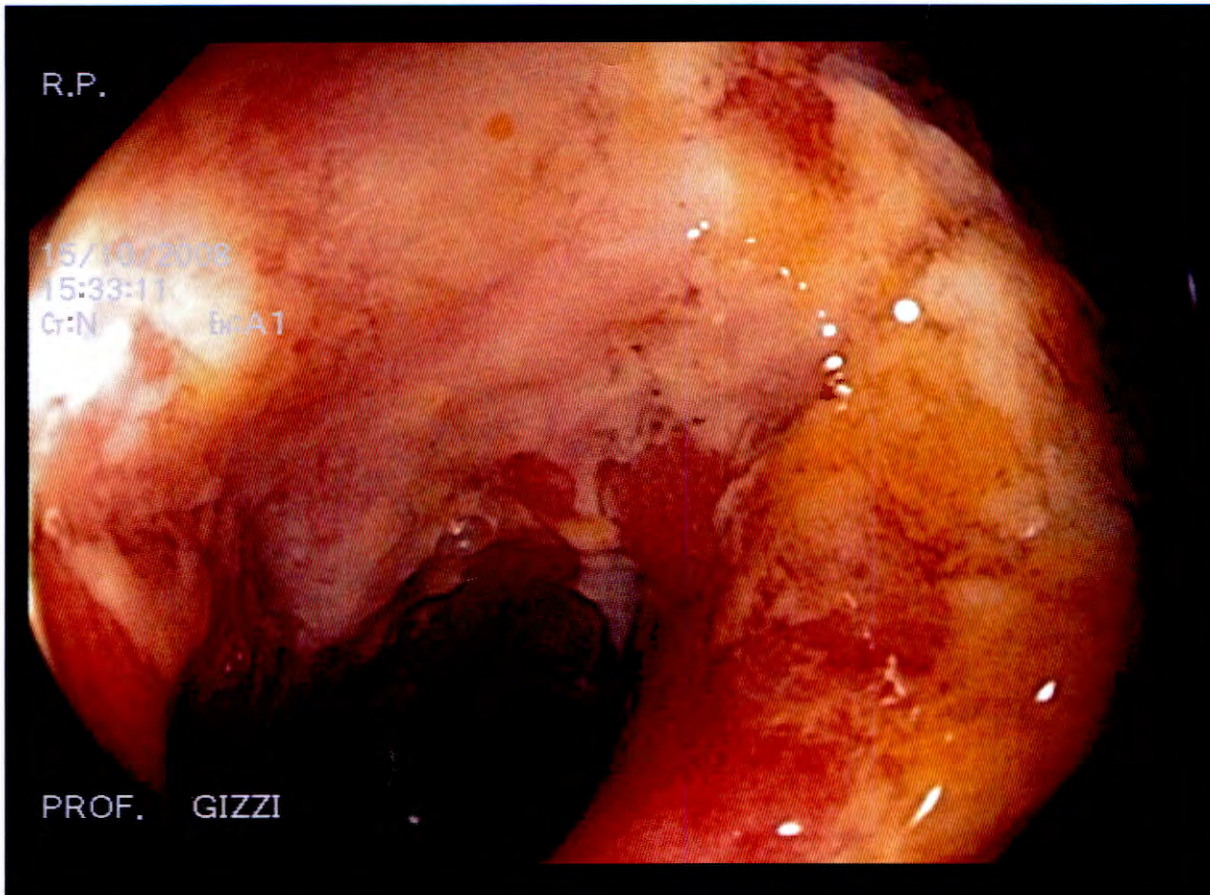
BLAGI KOLITIS

Ulcerozni kolitis je bolest koja izaziva upale i rane, takozvane čireve, u sluzokoži debelog creva. Ovo stanje može da bude hronično (dugo da traje).

Polovina osoba sa dijagnozom ulceroznog kolitisa ima blage simptome.

Neke osobe mogu imati periode remisije kada simptomi bolesti nestanu. Ovo stanje može potrajati mesecima ili čak i godinama.

MILD COLITIS





EuropaColon

ULCEROZNI KOLITIS (OZBILJAN)

Ulcerozni kolitis je bolest koja izaziva upale i rane, takozvane čireve, u sluzokoži debelog creva. Ovo stanje može da bude hronično (dugo da traje).

Na mestu gde upala ubije zdrave ćelije zida creva formira se čir koji može da krvari i proizvodi gnoj.

Ovu čestu bolest predstavljaju ulceracije isturene od zida debelog creva koje izgledaju kao vulkani.

Najčešći symptom ulceroznog kolitisa je vodena dijareja koja po nekada može imati prisustvo krvi i mukusa u sebi. Takođe može izazvati grčeve u stomaku tokom pražnjenja creva.

ULCERATIVE COLITIS (severe)

G. A. I

20/04/2009
12:24:35

CVP :
D. F :
Et: 1 Gr: N

DOTT. SSA VILLANI

This endoscopic image shows the interior of the colon. The mucosal lining is severely inflamed, appearing bright red and friable. There are numerous small ulcers and larger areas of ulceration throughout the field of view. The overall appearance is consistent with severe ulcerative colitis.

G. A.

20/04/2009
12:22:37

CVP :
D. F :
Et: 1 Gr: N

DOTT. SSA VILLANI

This endoscopic image shows the interior of the colon, similar to the first image. The mucosal lining is severely inflamed, appearing bright red and friable. There are numerous small ulcers and larger areas of ulceration throughout the field of view. The overall appearance is consistent with severe ulcerative colitis.



EuropaColon

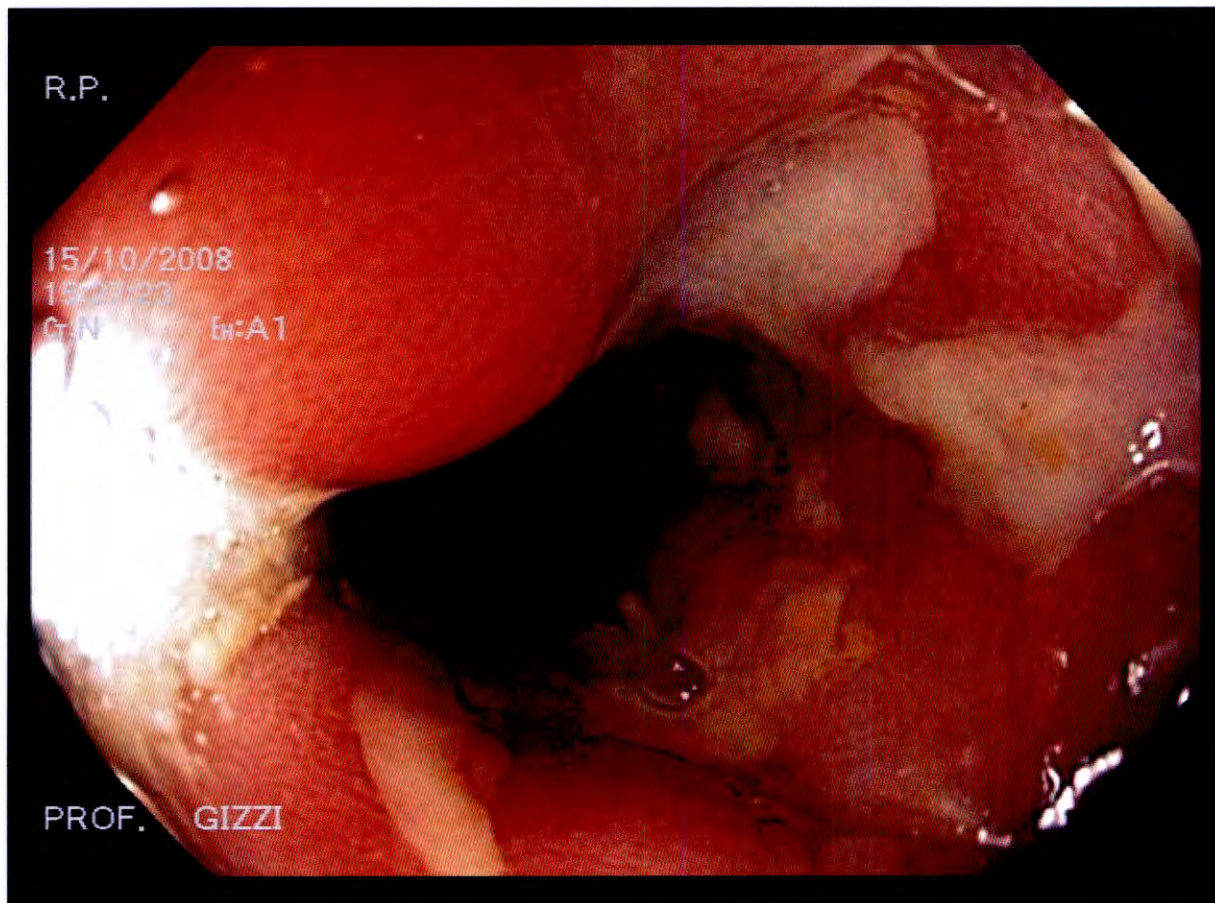
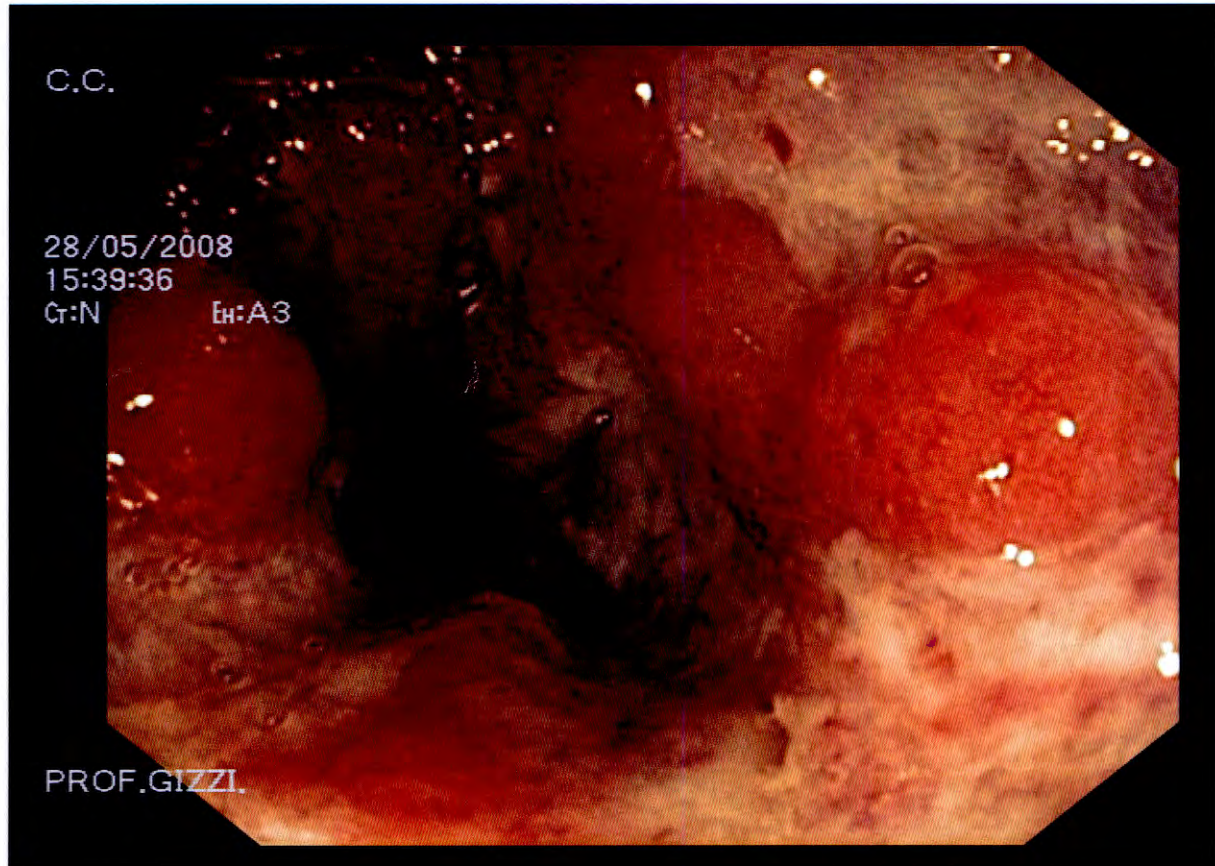KRONOVA BOLEST

Kronova bolest je zapaljenska bolest digestivnog sistema. Pogađa podjednako muškarce i žene a može imati i naslednu komponentu. Oko 20% ljudi sa Kronovom bolešću poseduje krvog srodnika koji ima neku formu inflamatorne bolesti creva.

Kronova bolest se može javiti u bilo kojoj životnoj dobi ali se najčešće javlja kod osoba starosti od 20 do 30 godina.

Najčešći simptomi uključuju abdominalne bolove, dijareju (u kojoj može biti tragova krvi), povraćanje i/ili gubitak telesne težine. Lečenje može uključiti primenu lekova, suplemenata, hirurgiju ili kombinaciju ovih metoda.

CROHNS





EuropaColon

PREKANCEROZNI POLIP

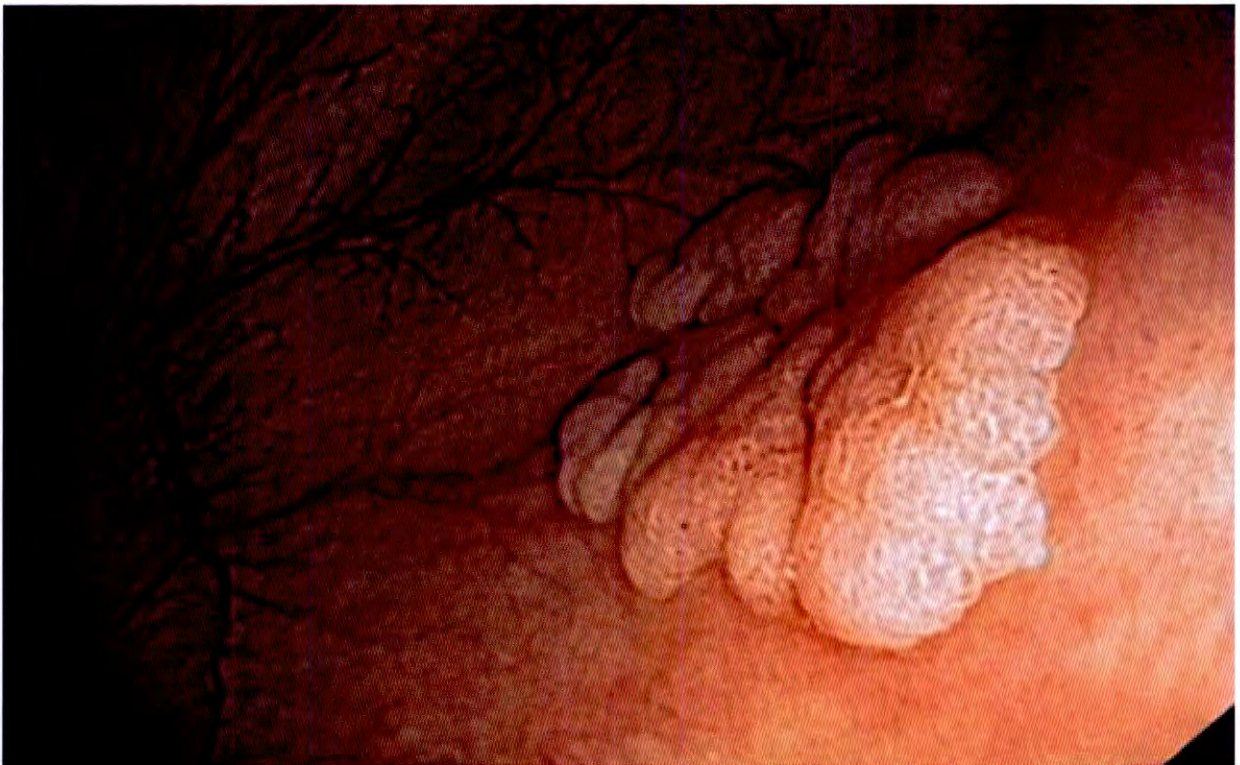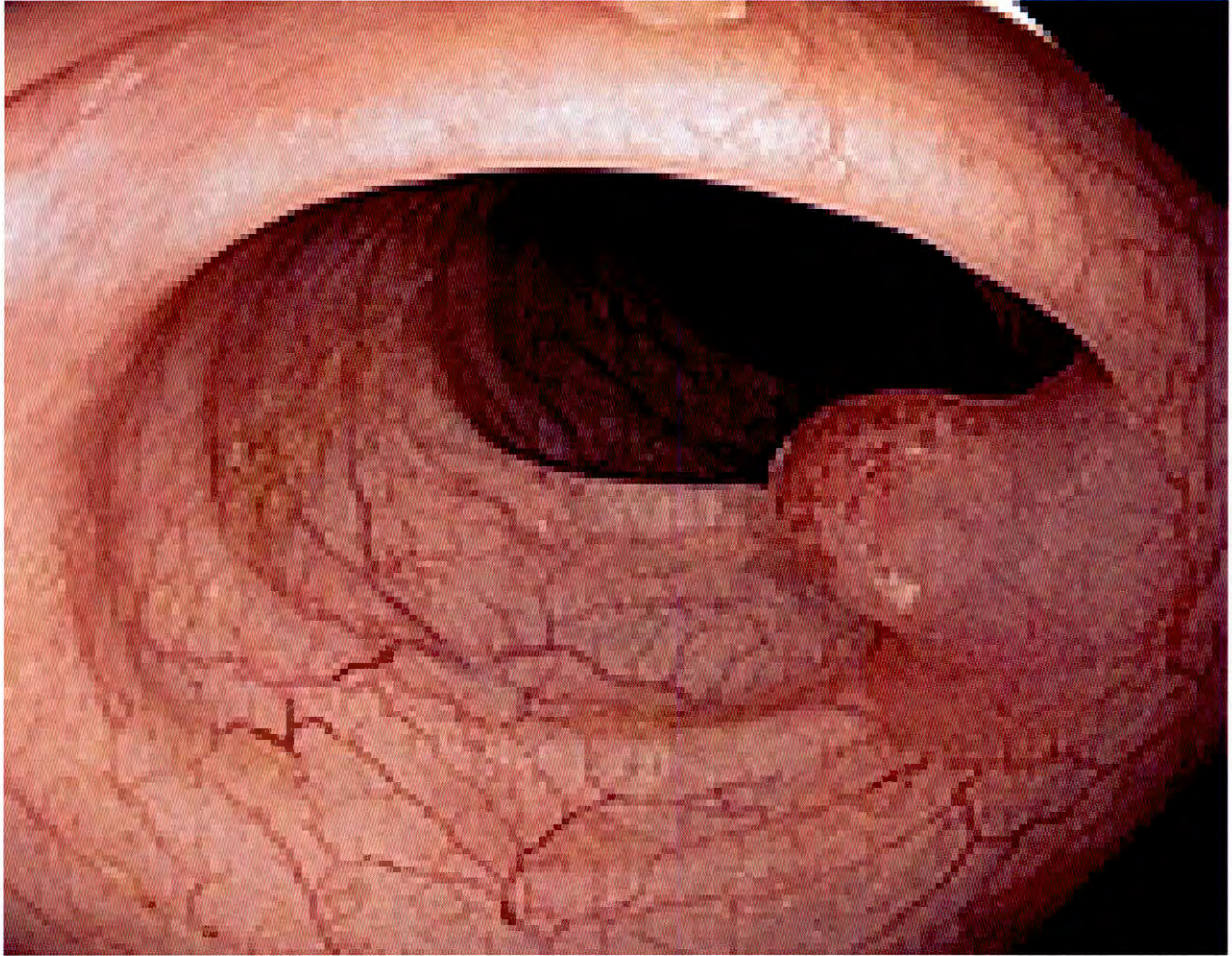
Grupe prekomerno umnoženih zdravih ćelija mogu formirati male adenomatozne polipe (takođe se nazivaju adenomi).

Ovi polipi su veoma rasprostranjeni u opštoj populaciji, posebno sa povećanjem starosti, međutim, oni nisu kancerogeni (benigni su).

Okolo 50 odsto ljudi starosti od 60 i više godina ima barem jedan adenomatozni polip prečnika od 1 cm ili veći.

Polipi obično ne izazivaju nikakve simptome dok ne porastu do veličine od 2 cm ili više u prečniku. Dana je najčešći rektalno krvarenje.

PRE CANCEROUS POLYPS





EuropaColon

UZNAPREDOVALI POLIPI

Ovde su prikazani polipi koji su već uznapređovali.

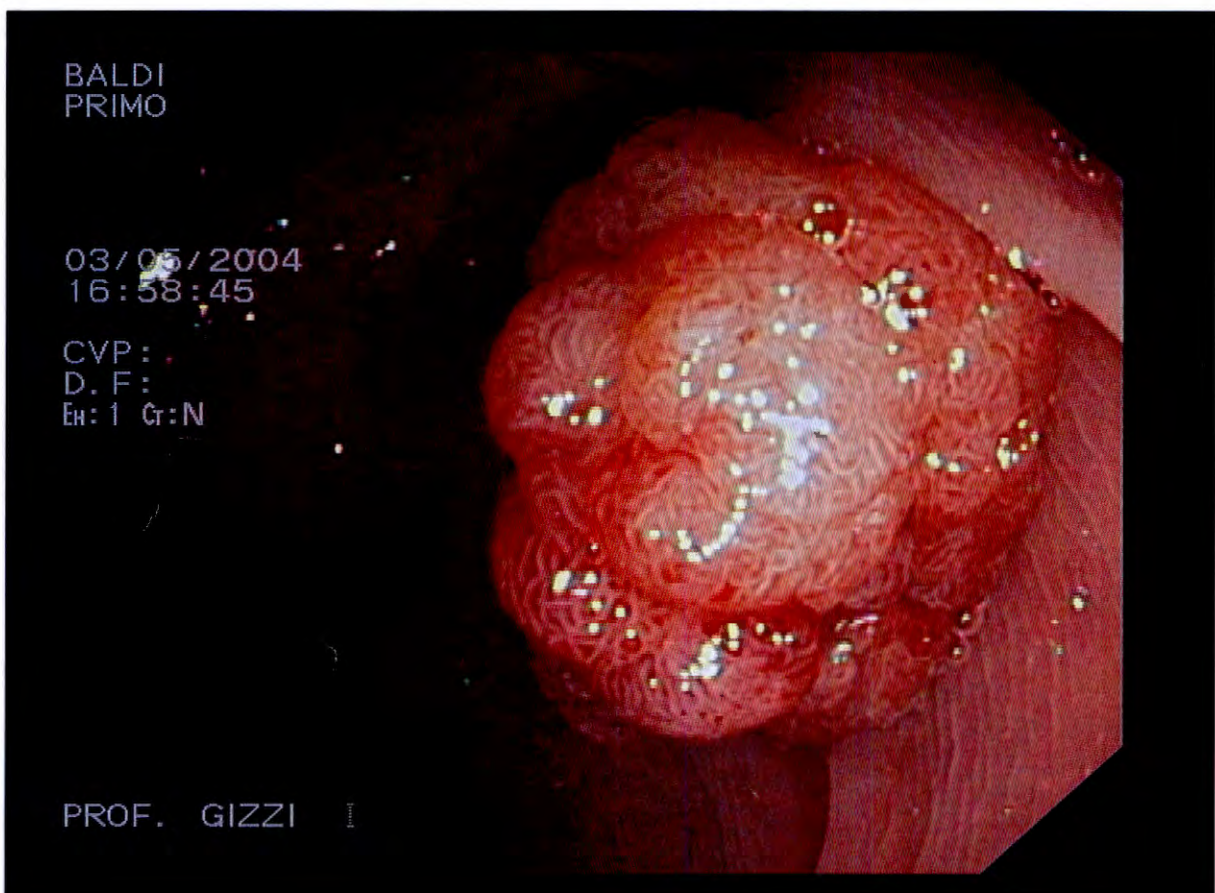
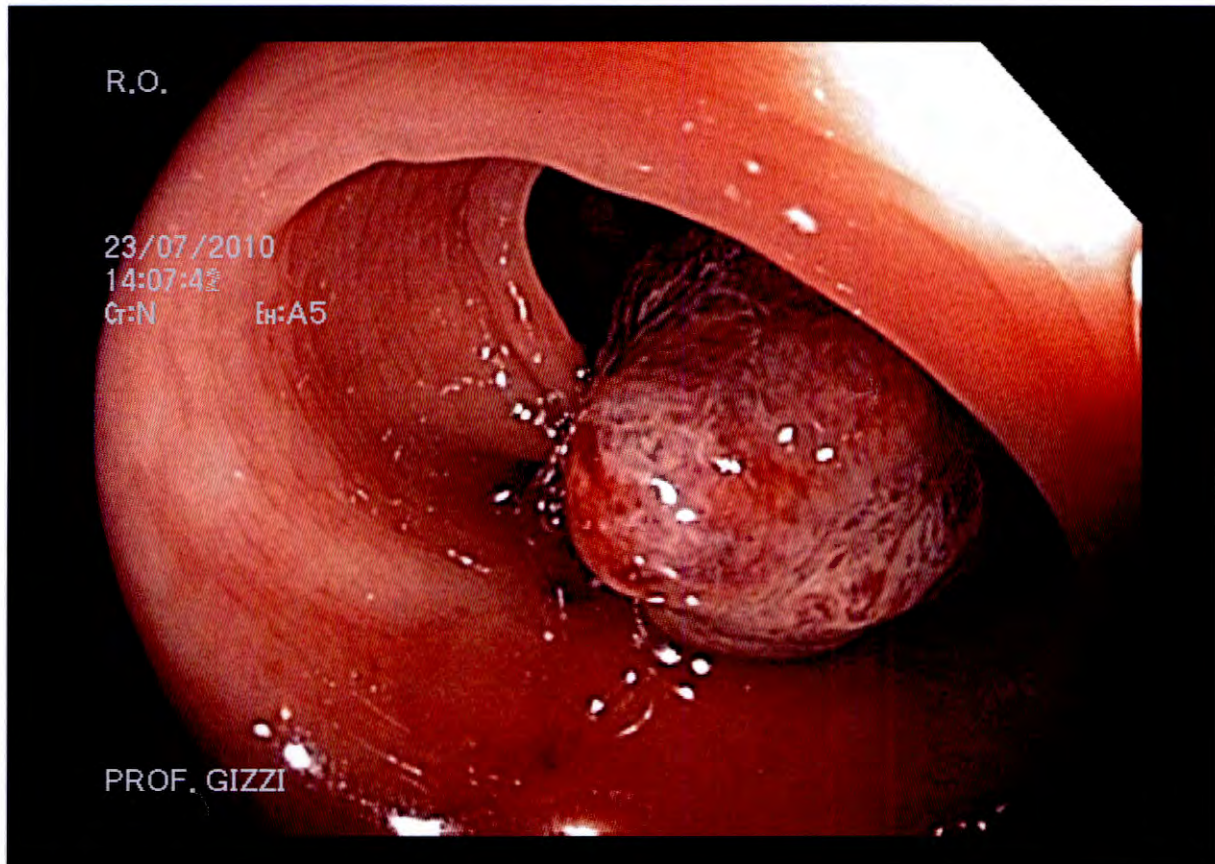
Polip je izraslina oblika pečurke koji može biti benigni (ne-kancerozni) ili maligni (kancerozni).

Prisustvo polipa ukazuje na stadijum koji prethodi raku debelog creva i zbog toga se polipi uklanjaju čim se uoče.

Iako neki polipi mogu izgledati benigno, oni mogu sadržati kancerozne ćelije koje, ukoliko se ne uklone, mogu napasti zid debelog creva.

Hirurg će ukloniti polip i područje okolnog, zdravog debelog creva kako bi bio siguran da nije došlo invazije malignim ćelijama.

ADVANCED POLYPS





EuropaColon

KOLORETKALNI KARCINOM MALIGNI TUMOR

Ukoliko ćelijski rast postane nekontrolisa, polip može da pređe u malignu formu tumora. Tada tumor uništava sluzokožu zida creva i drugo tkivo.

Svi maligni tumori imaju spobnost da se šire, ono po čemu se oni razlikuju jeste brzina kojom se šire.

Prva linija lečenja malignih tumora jeste hirurško otklanjanje tumora.

COLORECTAL CANCER

